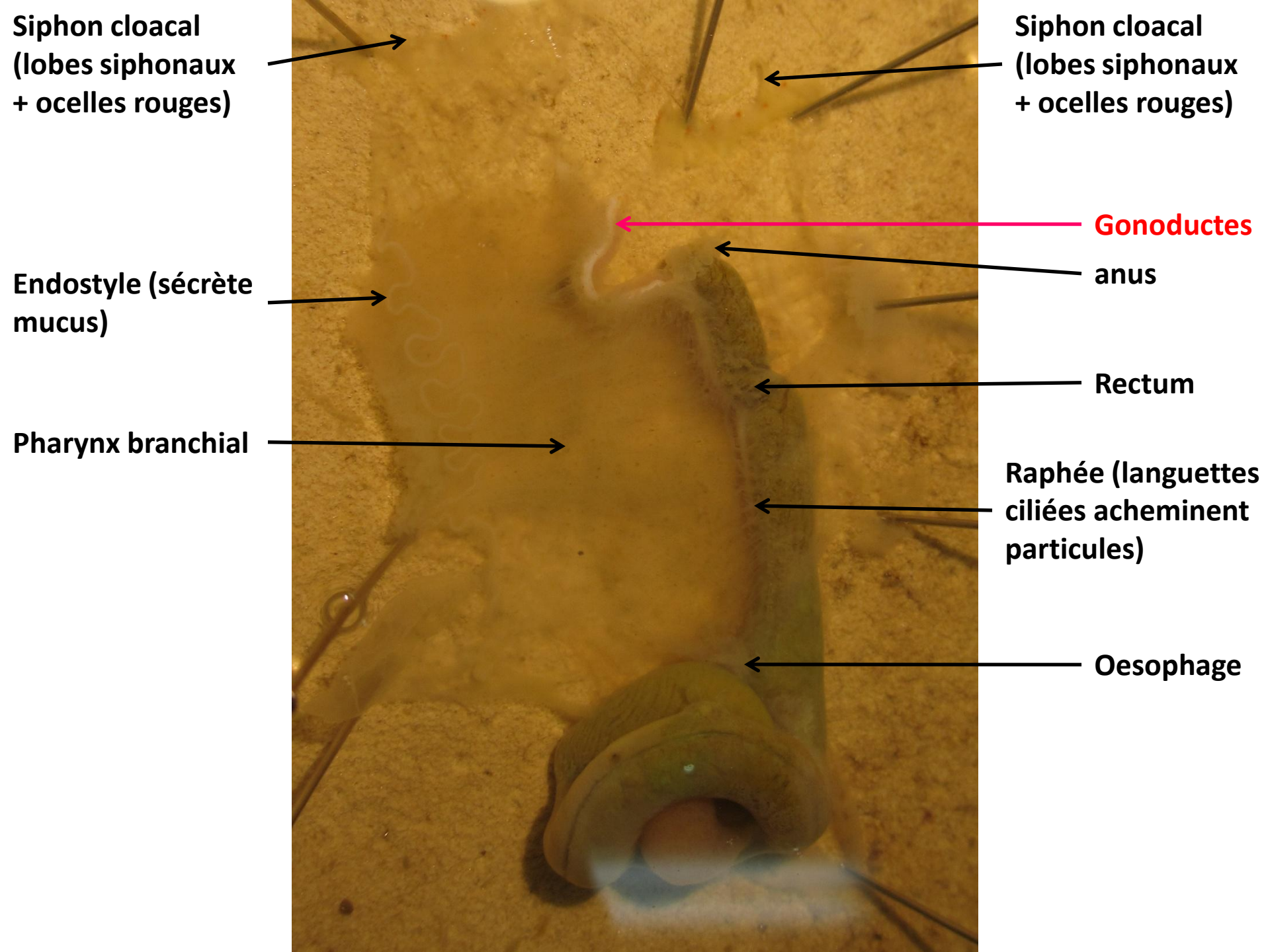


Dissection de la Cione

**Aline Muyle
2012**



**Siphon cloacal
(lobes siphonaux
+ ocelles rouges)**

**Siphon cloacal
(lobes siphonaux
+ ocelles rouges)**

**Endostyle (sécrète
mucus)**

Gonoductes

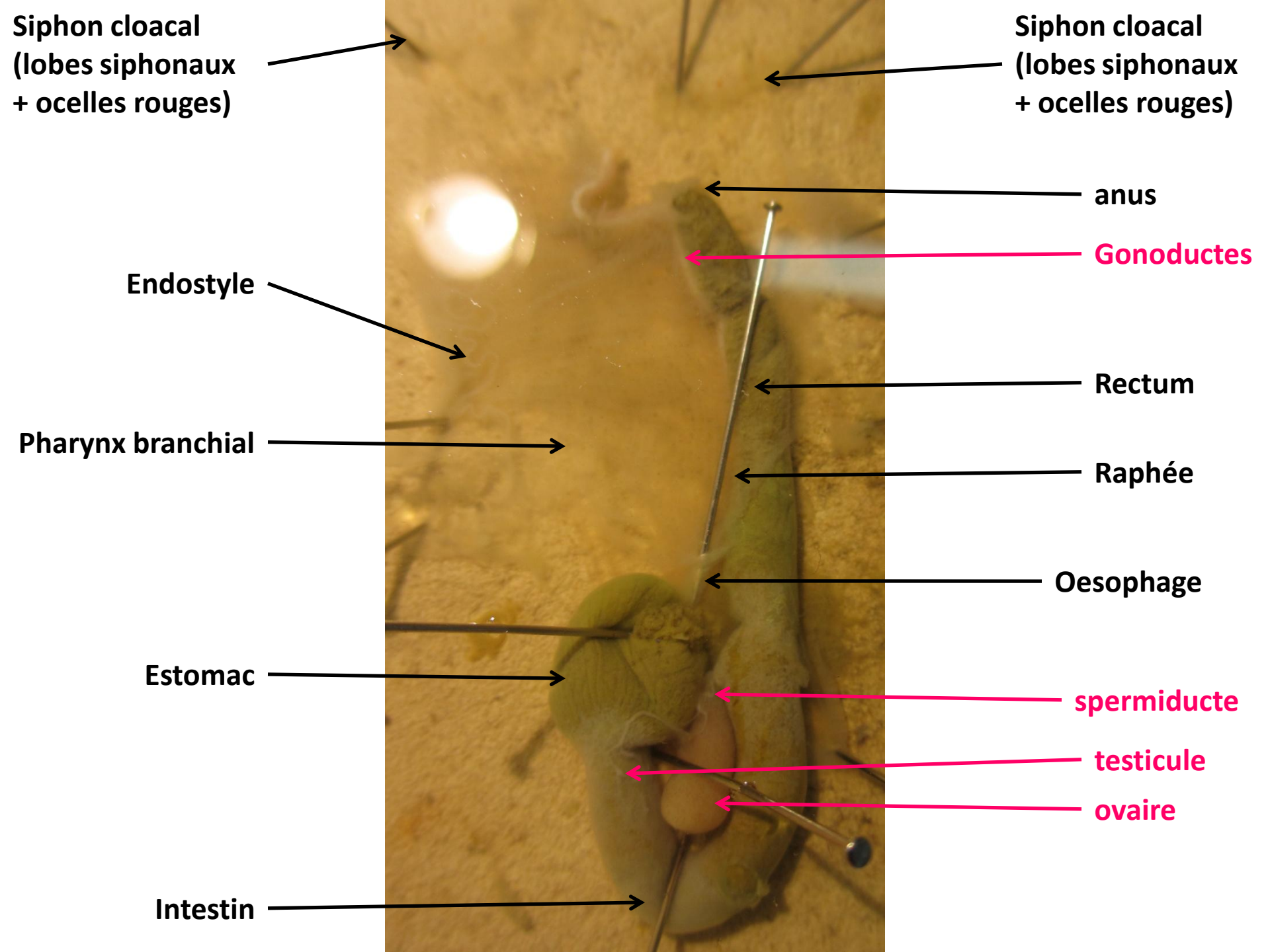
anus

Pharynx branchial

Rectum

**Raphée (languettes
ciliées acheminent
particules)**

Oesophage



Siphon cloacal
(lobes siphonaux
+ ocelles rouges)

Siphon cloacal
(lobes siphonaux
+ ocelles rouges)

Endostyle

anus

Gonoductes

Rectum

Pharynx branchial

Raphée

Oesophage

Estomac

spermiducte

testicule

ovaire

Intestin

Ganglion cérébroïde →

oviducte →

spermiducte →

