Dissection de l’Escargot

Aline Muyle

2012

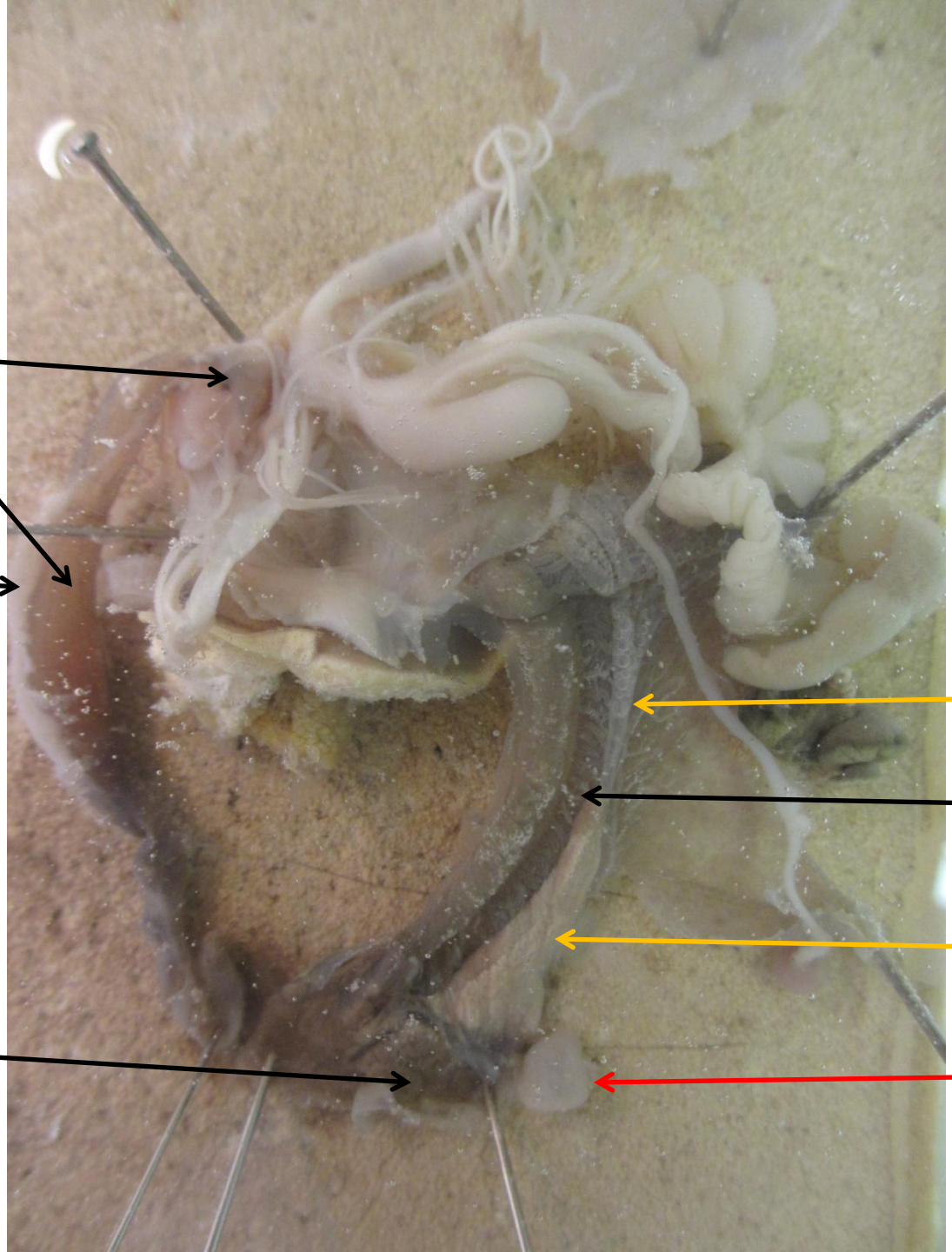
Bulbe buccal
jabot
Glande salivaire
hépatopancréas
Canal urinaire
rectum
rein
coeur

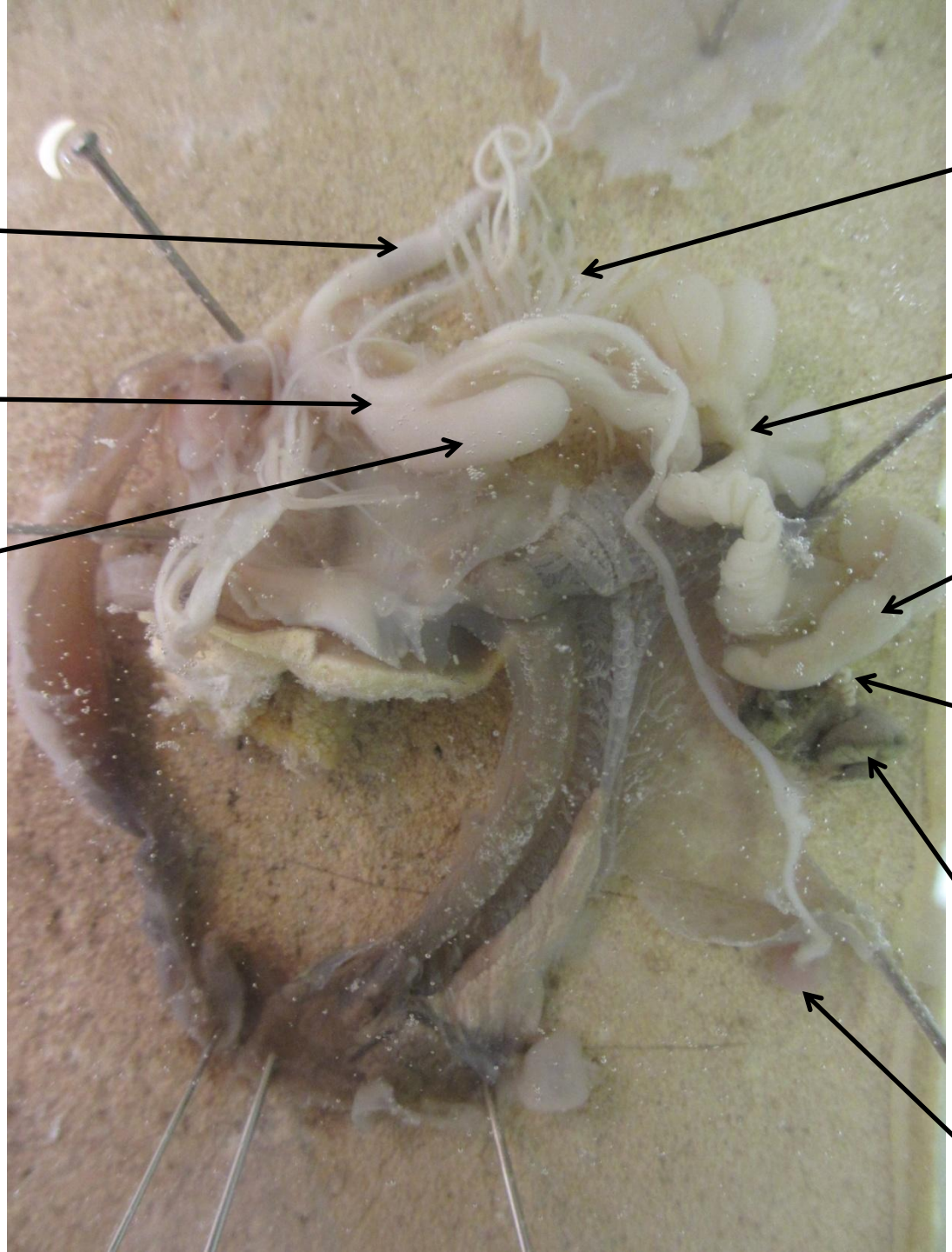
pénis
vagin
Poche du dard
Glande multifide
Canal godronné (oviducte et spermiducte accolés)
Glande de l'albumine
Canal hermaphrodite
Ovotestis (glande hermaphrodite) dans hépatopancréas
Poche copulatrice (spermathèque)

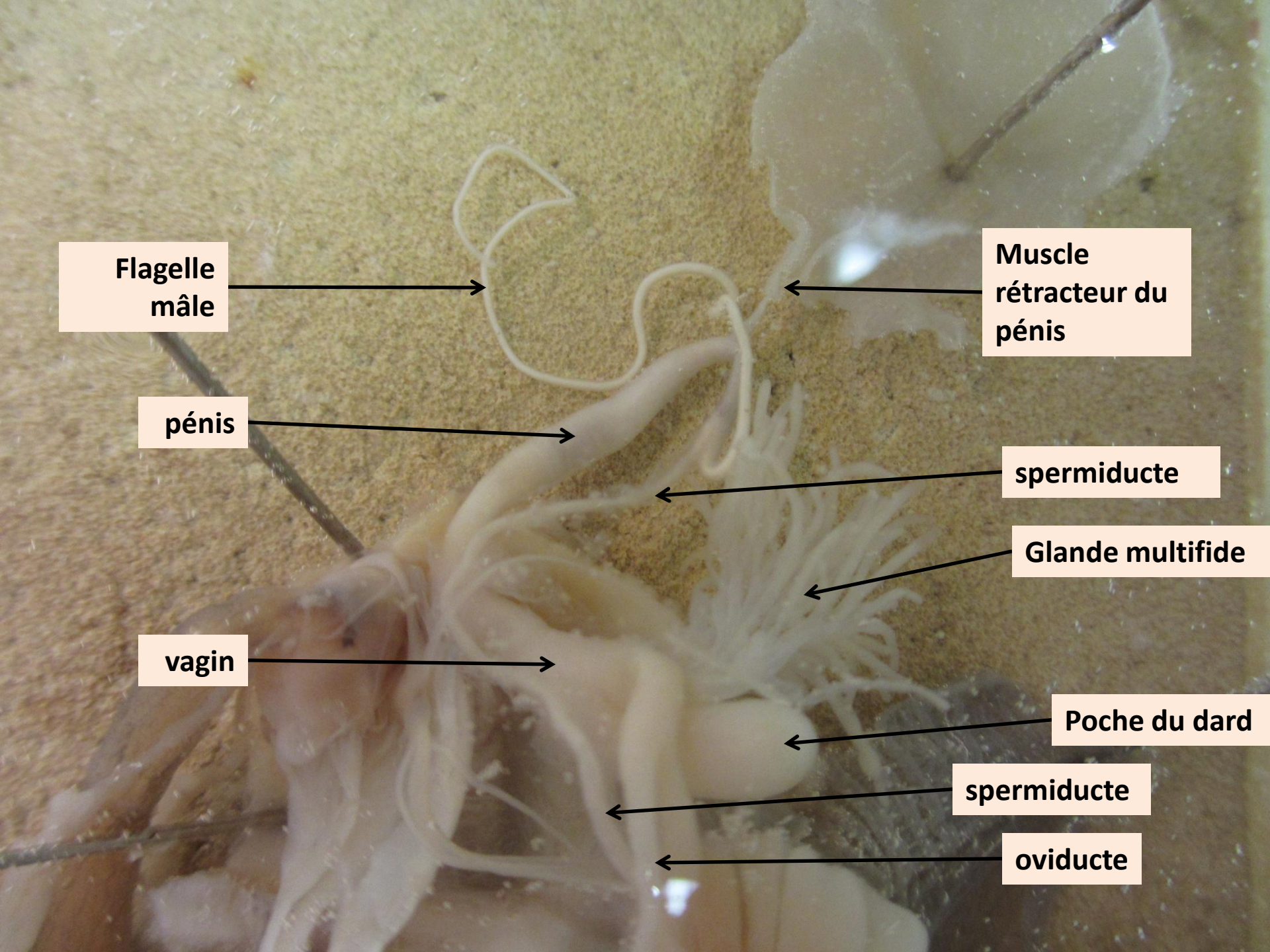
Flagelle mâle
Muscle rétracteur du pénis
pénis
spermiducte
Glande multifide
vagin
Poche du dard
spermiducte
oviducte

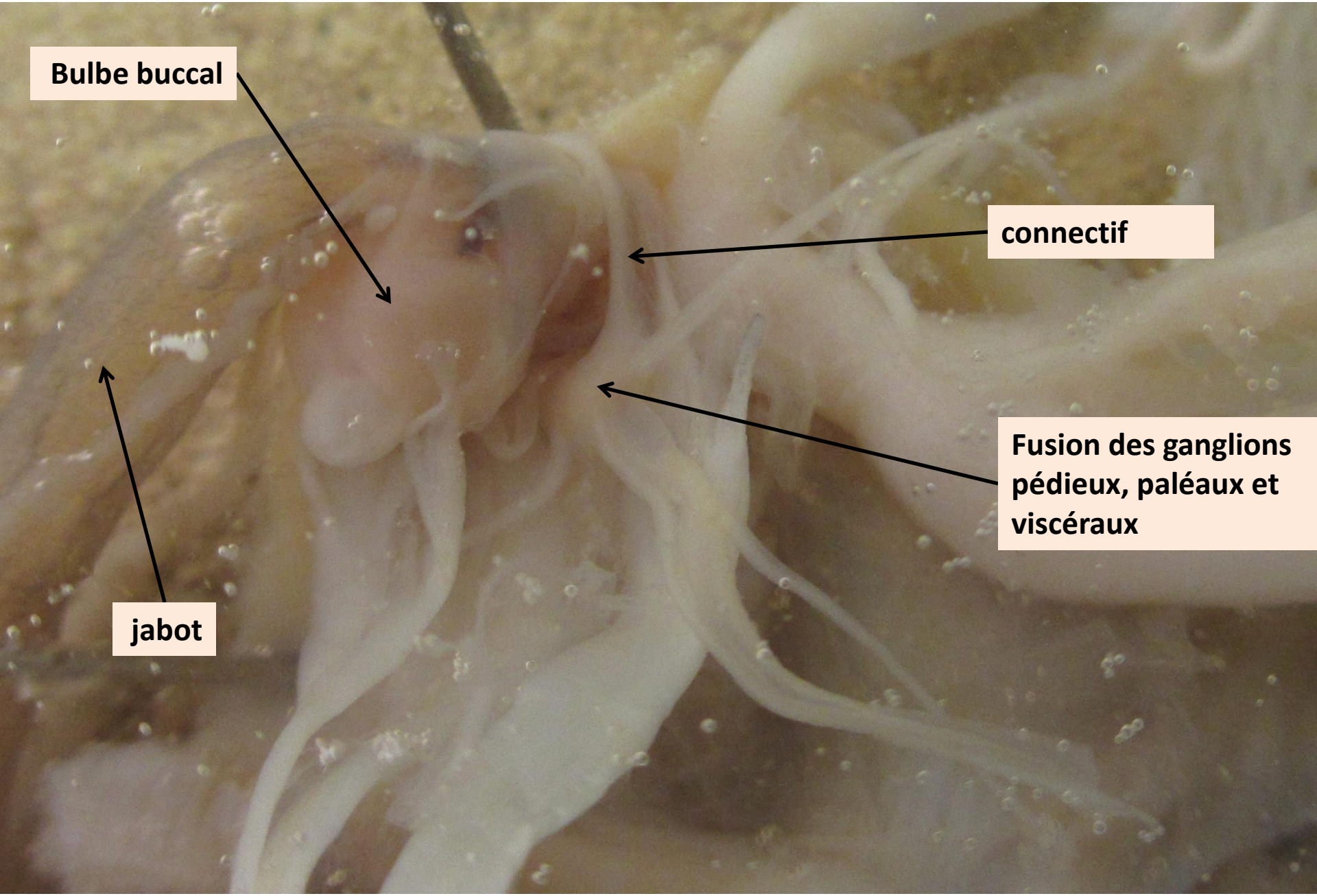
Bulbe buccal
connectif
Fusion des ganglions pédieux, paléaux et viscéraux
jabot

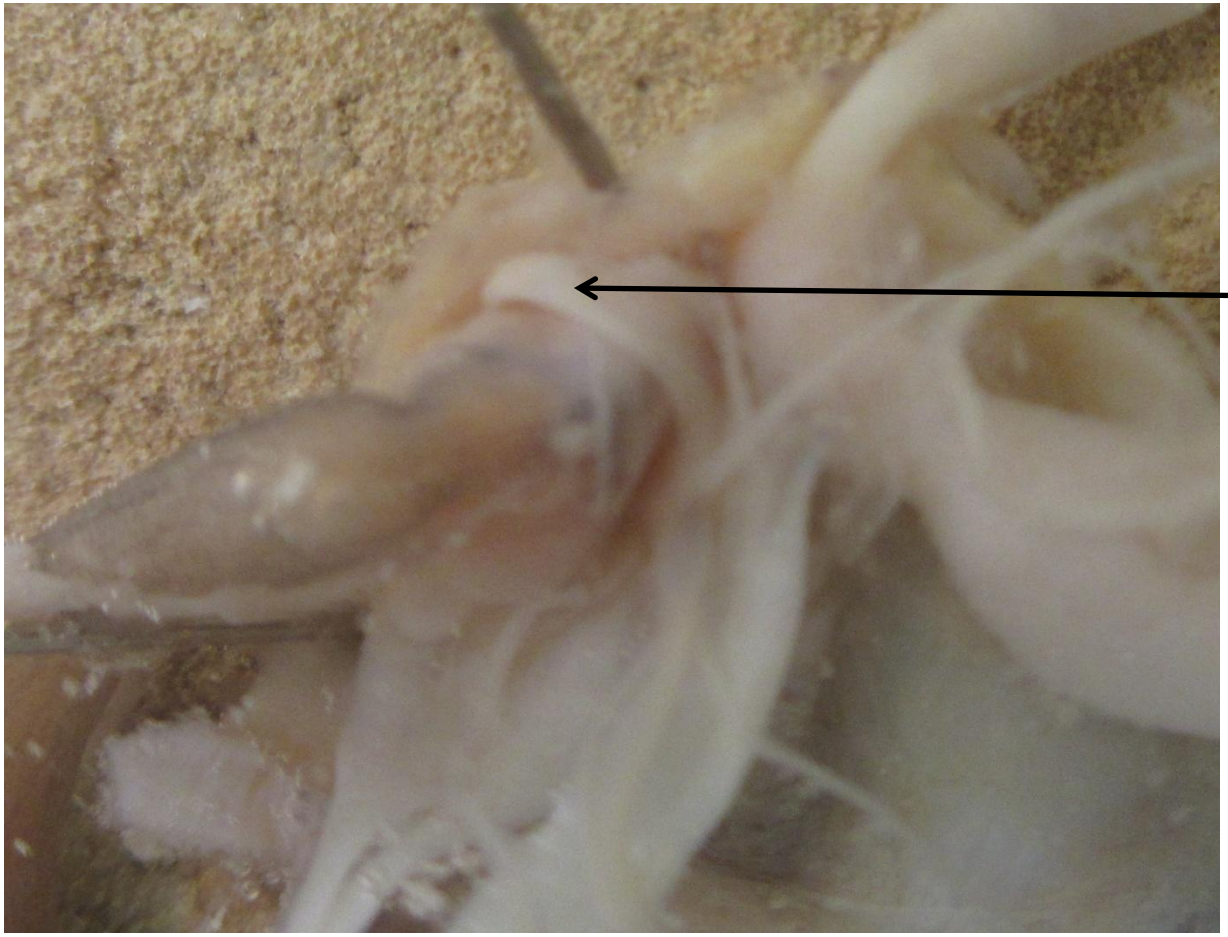

Ganglions cérébroïdes